

Vindecarea vine din tălpi

Un proverb chinezesc spune: „Surâsul vine de la picioare“. În traducere, asta înseamnă că în tălpi sunt proiectate toate organele corpului.

Masând regulat și perseverent aceste zone, medicina tradițională asiatică vindeca boli cu rezultate uimitoare. De ce n-am folosi și noi această terapie simplă, numită de chinezi „spălare uscată”? Iată câteva reguli:

- Locul în care talpa se îngustează cel mai mult corespunde taliei corpului. Părțile reflexogene situate deasupra liniei imaginare a taliei corespund părții superioare a corpului (mai sus de talia reală). Sub linia taliei de pe talpă se oglindesc organele din partea inferioară a corpului;

- Partea dreaptă a corpului își are proiecția organelor pe talpa dreaptă. Partea stângă a corpului se oglindește pe talpa stângă;

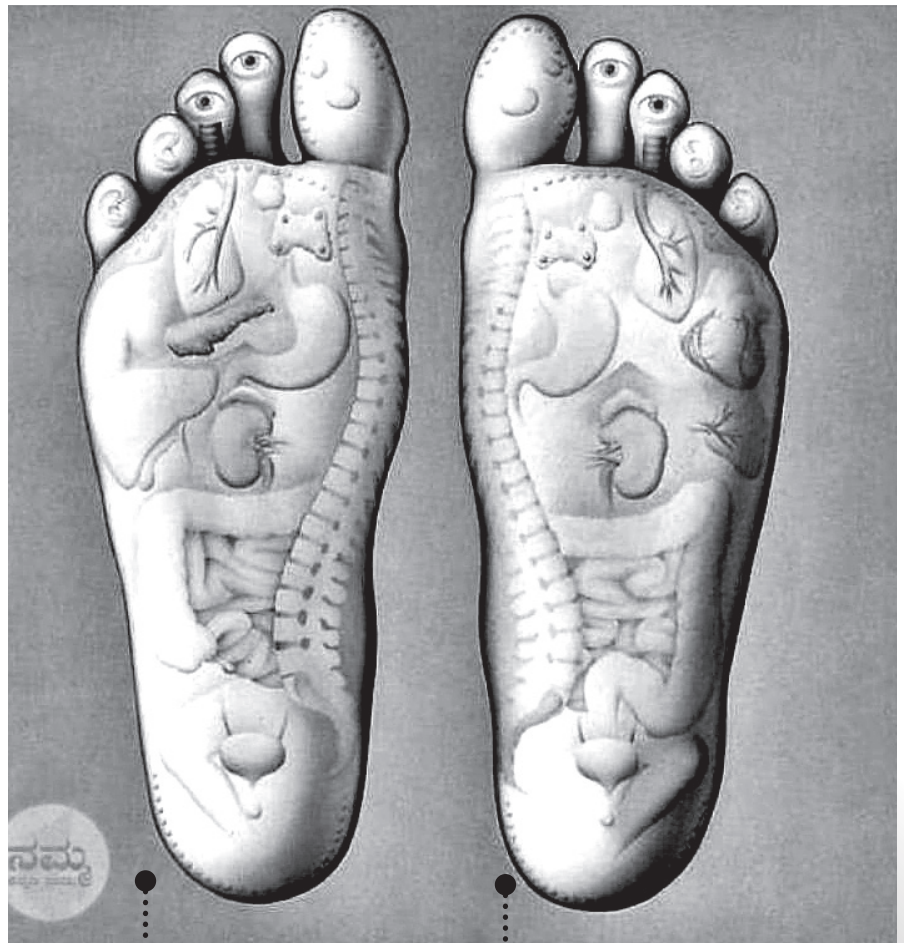
- Degetele mari ale picioarelor simbolizează capul. Organele, glandele situate pe cap, față și creier au proiecțiile pe talpă inversate, datorită încrucișării nervilor centrali ai celor două emisfere cerebrale: vom masa deci punctele ochi, urechi, nas etc. de pe partea dreaptă a capului pe degetul stâng, iar organele din partea stângă a capului - pe degetul drept;

- Componentele perechi, precum rinichii, plămâni, mâinile, picioarele etc. își au proiecțiile situate pe ambele tălpi: partea stângă a perechii pe talpa stângă și partea dreaptă a perechii pe talpa dreaptă. Organele centrale, cum ar fi vezica urinară, coloana vertebrală, traheea etc. își împart proiecțiile între cele două tălpi, simetric.

- Coloana vertebrală, situată central în corp, se proiectează pe lateralele interioare ale tălpilor.

- Atunci când nu avem acces la una din zonele corpului, din cauze obiective (durere, rană deschisă, fractură etc.), putem masa zona sa simetrică, bilaterală și vom obține efecte favorabile în ambele puncte.

- Din punct de vedere al poziționării proiecției punctelor reflexe, există deosebiri între piciorul stâng și piciorul drept.



Piciorul drept:

- ❶ ficat
- ❷ vezică biliară
- ❸ stomac - pancreas - duoden
- ❹ apendice - valvă ileocecală - colon ascendent
- ❺ emisfera stângă a creierului, deci partea stângă a capului, cu organele aferente acesteia

Piciorul stâng:

- ❶ inimă
- ❷ splină
- ❸ stomac - duoden - pancreas
- ❹ colon descendent - sigmoid - rect - anus
- ❺ emisfera dreaptă a creierului, deci partea dreaptă a capului cu organele aferente